

**ANEURISMA SACULAR DE LA
ARTERIA COMUNICANTE
ANTERIOR EMBOLIZADO CON
COILS ULTRA SOFT 360°**

Antecedentes patológicos

Mujer

Mareo

Síncope

Traumatismo cráneo encefálico.

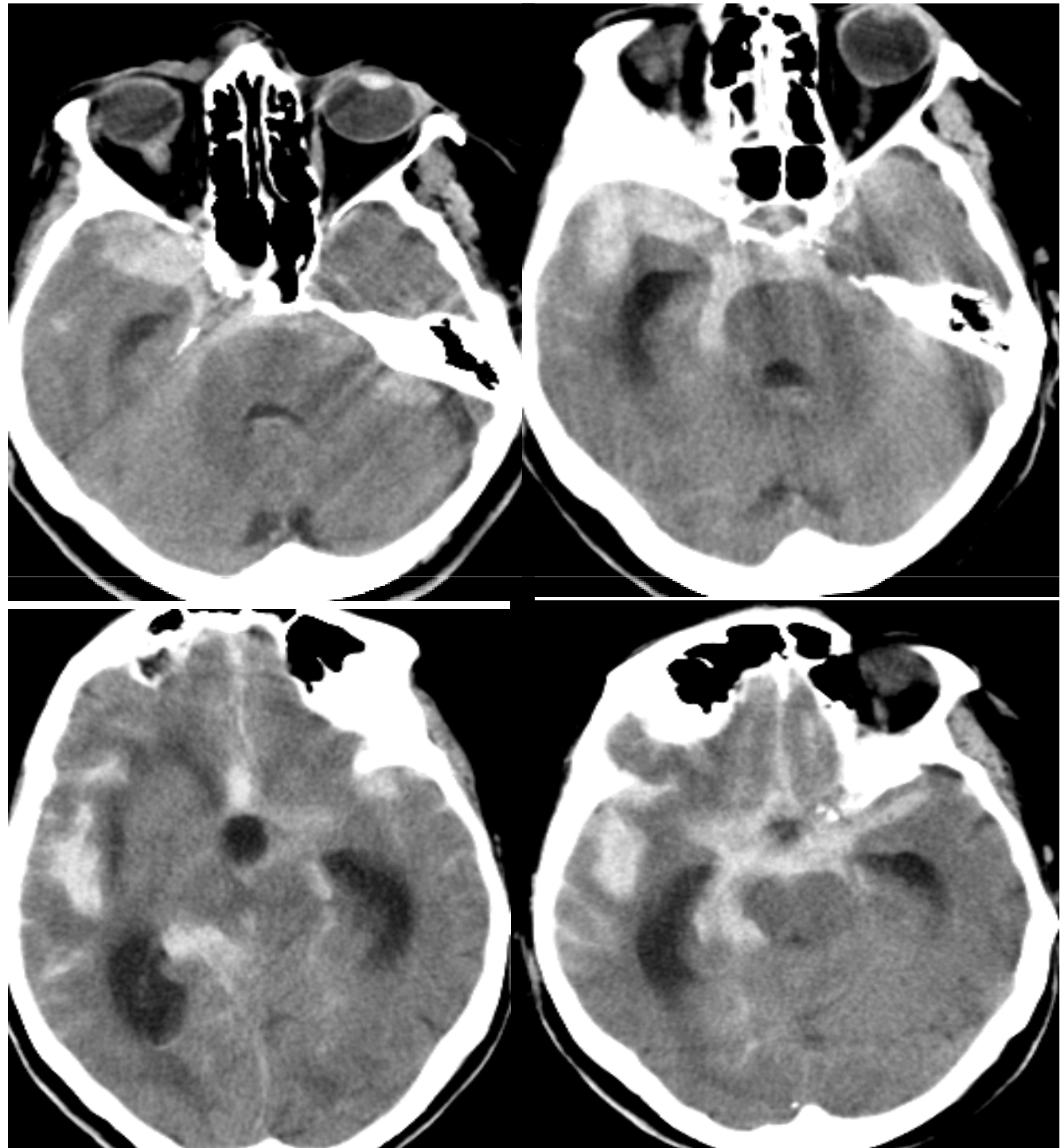
Gsc 6

Tc Craneal

Hemorragia subaracnoidea con
patrón aneurismático .

Hidrocefalia

Edema cerebral difuso

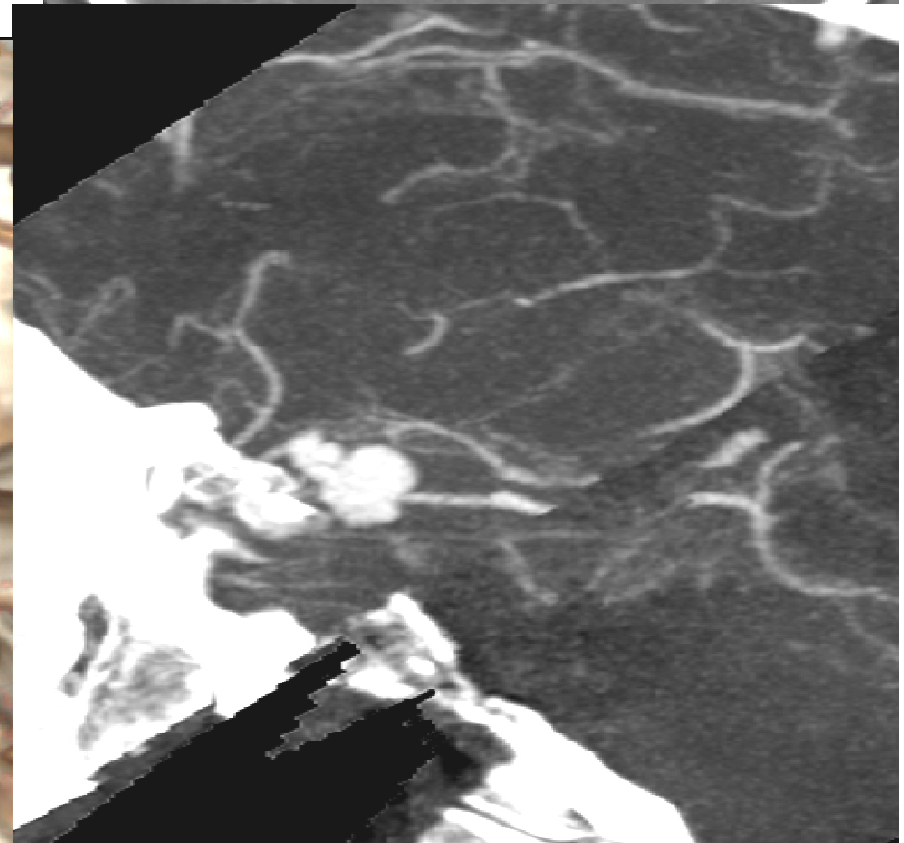
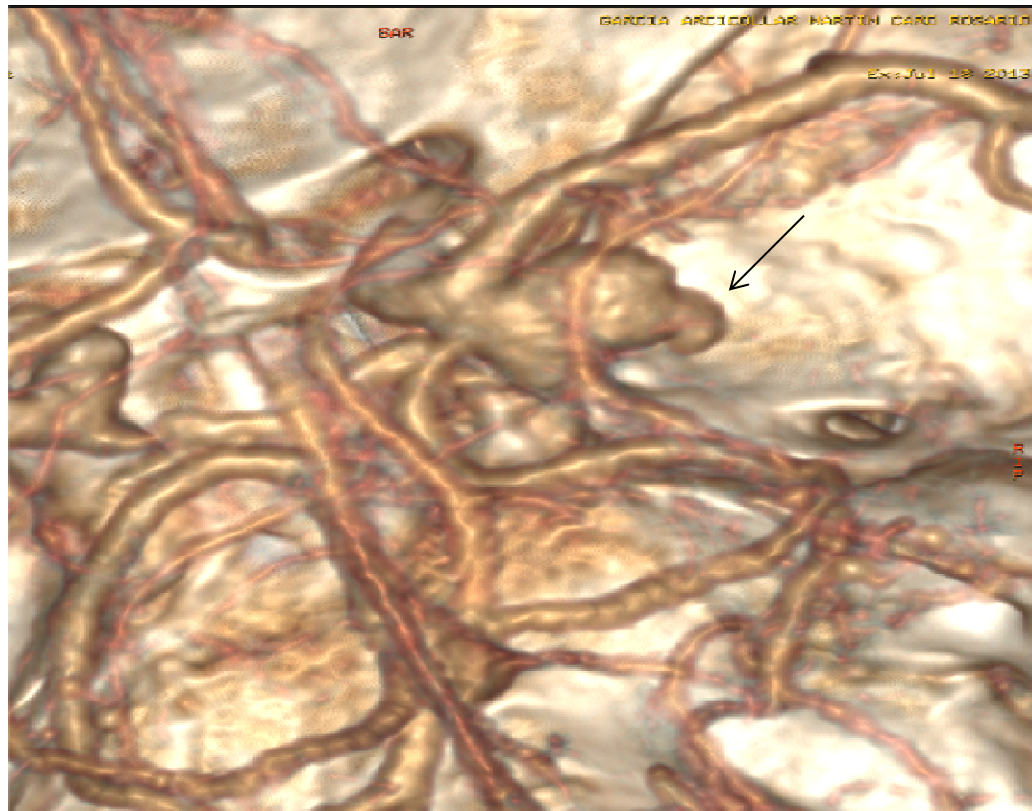
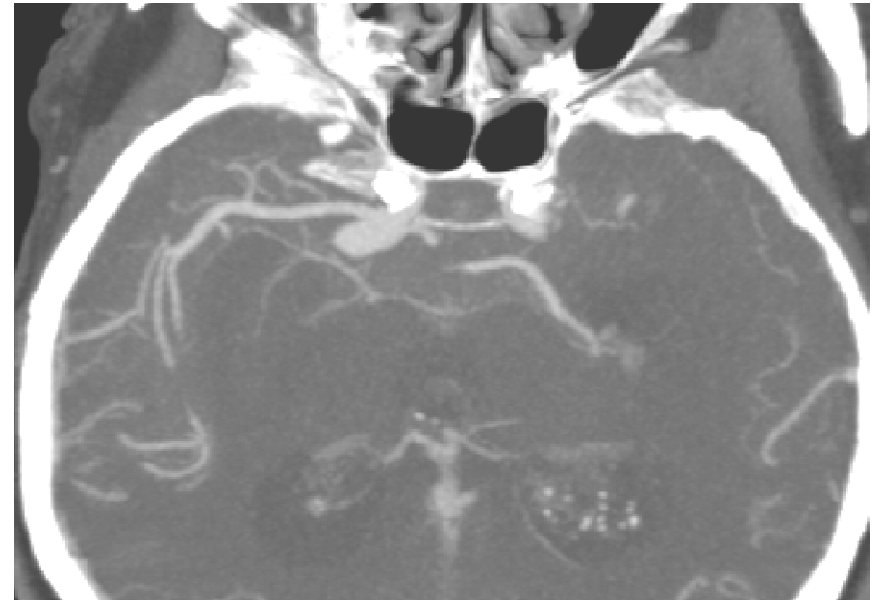


Angio Tc

Aneurisma sacular en proyección de la arteria comunicante posterior que mide 9mm x 11,5 mm, cuello de 4 mm

Bleb inferior.

Arteria cerebral posterior fetal.

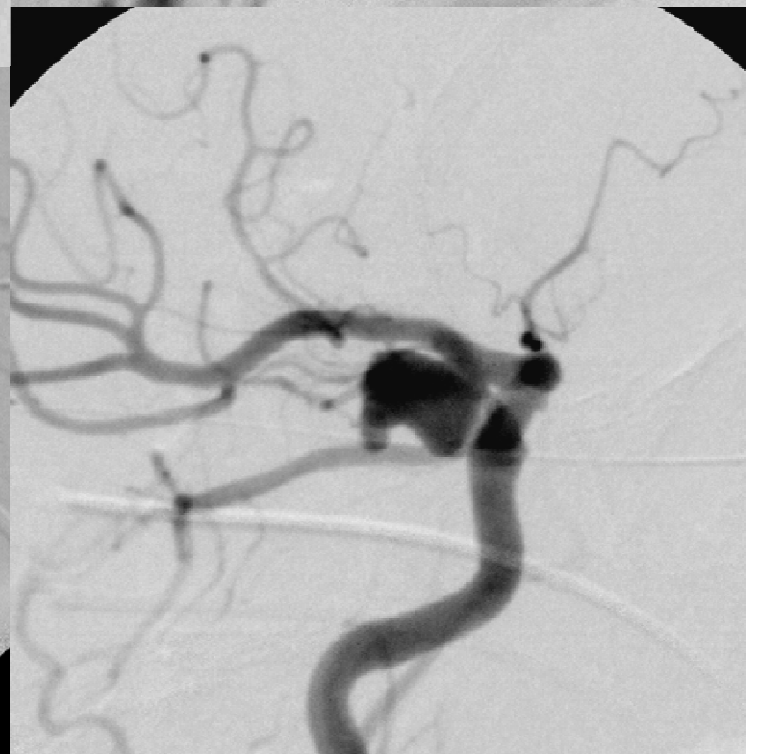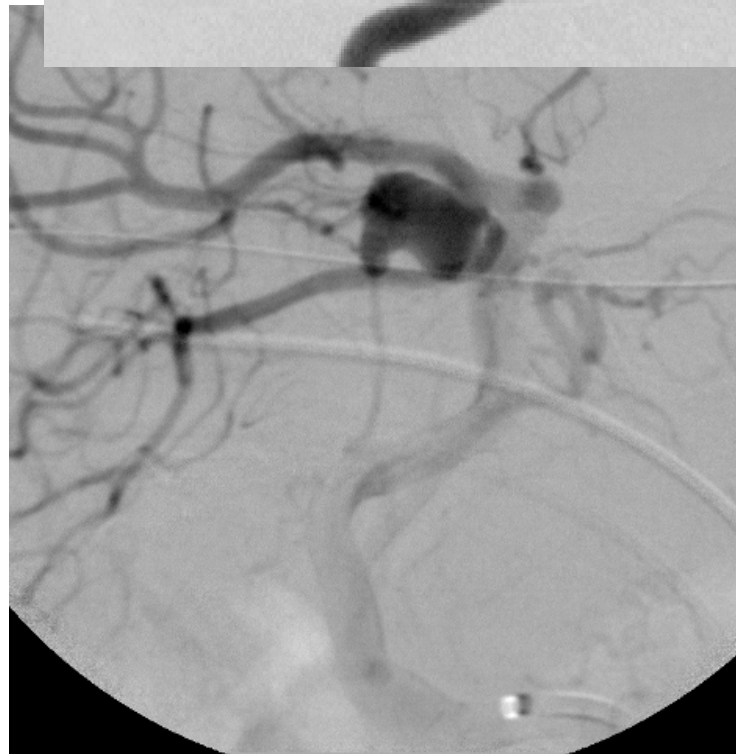

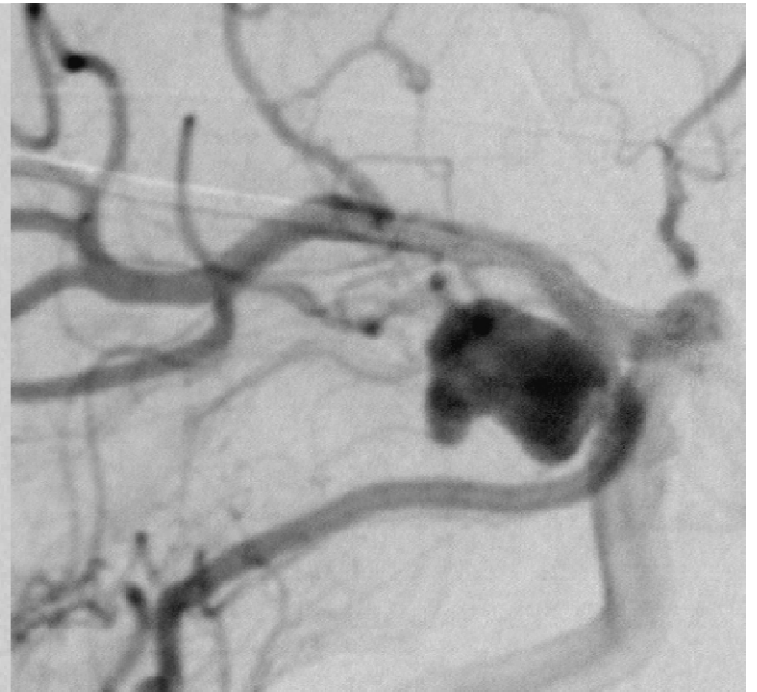
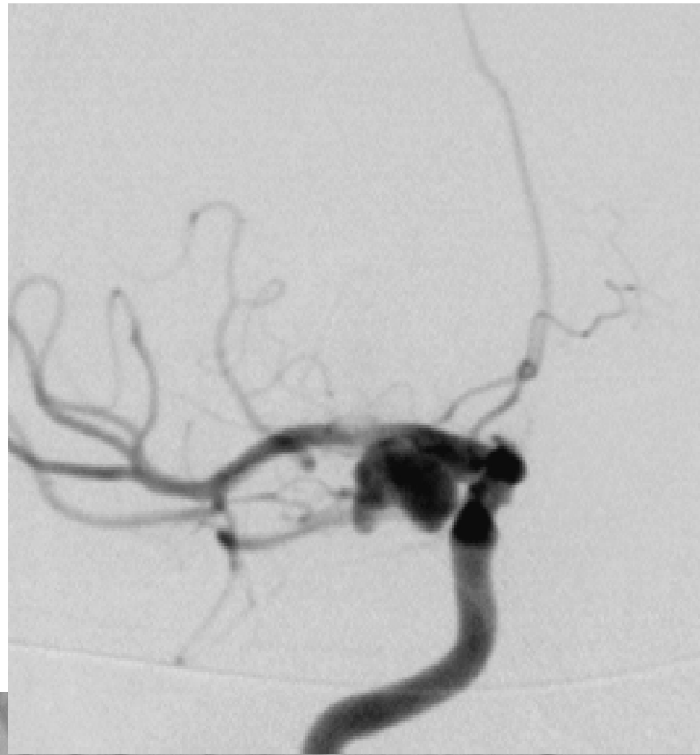Arteriografía cerebral

Aneurisma sacular de la arteria comunicante anterior

Arteria cerebral posterior fetal.

Bleb posteroinferior



Arteriografía

Embolización

Aneurisma sacular de la
arteria comunicante
anterior

Arteria cerebral posterior
fetal

Embolización con coils
(360 standard-360
soft-360 ultra).

Controles de
arteriografía cerebral
post procedimiento
donde se visualiza
una exclusión
angiográfica del
saco aneurismático
con preservación de
la arteria cerebral
posterior fetal

